(Aus der pathologisch-anatomischen Anstalt der Universität Basel.
[Vorsteher: Prof. Dr. *E. Hedinger*.])

Zur Lehre der multiplen Darmkarzinome

(Carcinoma cylindrocellulare colloides des Dick- und Dünndarmes bei einem 13jährigen Knaben)

Inaugural-Dissertation

zur

Erlangung der Doktorwürde

der

Hohen medizinischen Fakultät der Universität Basel

vorgelegt von

Eduard von Muralt
med. pract. aus Zürich in Kandersteg.

ACAD. LUGD. BAT. BIBL.

BERLIN 1913.
VERLAG VON S. KARGER
KARLSTRASSE 15.

Von der medizinischen Fakultät Basel genehmigt
auf Antrag von Professor *Hedinger*.

Sonder-Abdruck aus dem
Archiv für Verdauungskrankheiten. Bd. XIX.

Meiner lieben Frau!

Digitized by the Internet Archive
in 2026

https://archive.org/details/IA41546709_0076

Die Karzinome des Darmtraktus haben in den letzten Jahren nach manchen Seiten hin eine ausführliche Bearbeitung gefunden. Ein besonderes Interesse erhielten diese Bildungen dadurch, daß neben typisch gebauten Darmkrebsen eine Reihe von Geschwülsten bekannt wurde, deren Auffassung zu einer ganzen Anzahl von Kontroversen Veranlassung gab. Auf der einen Seite waren es namentlich die Appendixkarzinome, die mit Vorliebe das jugendliche Alter befallen, welche von manchen Autoren als eigentliche Krebse, von anderen als naevusähnliche Gebilde und von wieder anderen endlich als Endotheliome aufgefaßt wurden. Auf der anderen Seite waren es die multiplen Dünndarmkarzinome, welche im Gegensatz zu den Krebsen des Processus vermiformis das höhere Alter bevorzugen, und die in ihrer Auffassung noch weit größeren Schwankungen unterliegen. Sie werden von manchen Autoren als Karzinome, von anderen als karzinoide Tumoren betrachtet und schließlich von Dritten in Beziehung gebracht zu den Adenomyomen und Pankreasanlagen. In der letzten Zeit endlich hat *Saltykow*[1]) den Versuch unternommen, diese Bildungen auf *Langerhans*sche Zellinseln des Pankreas zurückzuführen. Ich gehe auf die ganze Frage deswegen nicht näher ein, weil sowohl die Dünndarm- wie die Appendixkarzinome erst vor kurzem in 2 Arbeiten aus dem hiesigen Institut ausführlich besprochen worden sind. In diesen beiden Arbeiten wurde auch der einschlägigen Literatur in weitgehendem Maße Rechnung getragen[2]).

---

[1]) *Saltykow*, Über die Genese der „karzinoiden Tumoren", sowie der „Adenomyome" des Darmes in Zieglers Beiträgen. 54. Bd. 3. H. 1912.

[2]) *Burckhardt, J. L.*, Zur Lehre der kleinen Dünndarmkarzinome. Frankf. Zeitschr. f. Pathol. III. Bd. 1909.

Derselbe, Über das kleine Dünndarm- und Appendixkarzinom. Frankf. Zeitschr. f. Pathol. XI. Bd. 1912.

Die folgende Mitteilung beschäftigt sich mit einer Beobachtung von Karzinom des Darmtraktus, die mehr als kasuistisches Interesse beansprucht, weil es sich erstens um multiple Karzinome im Dünn- und Dickdarm bei einem 13 jährigen Kinde handelt, und weil zweitens der makro- und mikroskopische Befund neben weitgehenden Analogien mit den multiplen Dünndarmkrebsen erwachsener Leute eine Reihe von Momenten ergab, die für die Auffassung des multiplen Dünndarmkarzinoms überhaupt von prinzipieller Bedeutung sind.

Wenn ich zunächst kurz auf das Moment eintrete, daß es sich hier um ein junges Individuum handelt, das an Karzinom erkrankt ist, so handelt es sich ja um eine besonders in den letzten Jahren bekannt gewordene Tatsache, daß das jugendliche Alter in keiner Weise vor krebsiger Erkrankung bewahrt bleibt. Seitdem wir besonders die Appendixkarzinome kennen, an deren histologischer Karzinomnatur nicht gezweifelt werden kann, sind wir über Befunde von Krebs im Kindesalter nicht mehr besonders erstaunt. Auch im übrigen Darmtraktus sind in den letzten Jahren unter verschiedenen Malen Karzinome in den ersten 2 Lebensdezennien beschrieben worden. Ich verweise z. B. hier auf die Arbeiten von *de la Camp*[1]), *Bernoulli*[2]), der die einschlägige Literatur ausführlich berücksichtigt hat. Seit der Publikation von *Bernoulli* hatten wir im hiesigen Institut verschiedentlich Gelegenheit, bei ganz jungen Individuen maligne Tumoren zu beobachten. Ich möchte auf die Frage des Vorkommens maligner Tumoren, speziell von Krebsen im Magendarmtraktus, hier nicht ausführlich eintreten, sondern ich verweise auf die oben genannten Autoren, bei denen die weitere einschlägige Literatur ihre Berücksichtigung findet.

Aus der Krankengeschichte der chirurgischen Klinik Basel entnehme ich mit der gütigen Erlaubnis von Herrn Professor *de Quervain* folgende Daten:

Der 13 jährige Patient M., Eduard, trat am 10. XII. 1909 unter den Erscheinungen von Ileus daselbst ein. — Die Anamnese vom gleichen Tage ergab folgendes: Die Eltern und die drei Geschwister des Pat. sind gesund. Eine Schwester starb mit 3 Monaten

---

[1]) *de la Camp*, Mitteilungen aus den Hamburger Staatskrankenanstalten. Bd. 1. 1897.

[2]) *Bernoulli*, Magen-Darmkrebs in den beiden ersten Lebensdezennien. In.-Diss. Basel. Sonderabdruck aus d. Arch. f. Verdauungskrankh. Bd. 13. H. 2. 1907.

an Krämpfen. Vor 4 Jahren litt Pat. an Bauchwassersucht, die ohne Eingriff zurückging. Er klagte häufig über Schmerzen im Unterleib, besonders im verflossenen Herbst. Seit 8 Tagen leidet er wieder an Leibschmerzen, namentlich auf der rechten Seite; er muß nach dem Trinken immer erbrechen. Stuhlgang nur nach Klysma, häufiges Kollern im Leib, seit 2 Tagen Stuhl- und Windverhaltung. Schmerzen in Anfällen, mit starkem Kollern im Leib; nachher wieder kurze Ruhe. Status praesens: Pat. von schwer krankem Aussehen. Geringer Ernährungszustand. Zunge trocken, grauweiß. Herz, Lungen o. B. Puls klein, 120. Temperatur 36,8 (stieg abends auf 38,1). Abdomen stark aufgetrieben, Nabel etwas verstrichen, Bauchdecken gespannt. Man sieht von Zeit zu Zeit auf dem Abdomen sich ziemlich rasch verändernde Niveaudifferenzen auftreten, verbunden mit den Schmerzattacken. Schall überall hell. Druckempfindlichkeit über dem ganzen Abdomen gleichmäßig ausgesprochen; man hört auch überall vermehrte Darmperistaltik, darunter einzelne metallische Töne. Douglas diffus vorgetrieben.

In Berücksichtigung von Anamnese und Status wurde die Diagnose auf Ileus bei Peritonitis tuberculosa gestellt. Bedrohlicher Erscheinungen wegen nahm Prof. *Wilms* die Operation noch am gleichen Tage vor. Es wurden die Laparotomie und Appendikostomie gemacht; der Knabe starb aber wegen zunehmender Schwäche schon am frühen Morgen des folgenden Tages.

Sektion vom 11. Dez. 1909 a. m.

Sektionsprotokoll 614/1909. M., Eduard, 13 Jahre. † 11. XII. 1909, 3 Uhr 30 Min. a. m. Sektion 11. XII. 1909, 10 Uhr 30 Min. a. m.

131 cm langer, männlicher Körper von geringem Ernährungszustande; Gewicht 31,5 kg. Totenstarre vorhanden, Livores reichlich und dunkel. Pupillen beidseitig mittelbreit. Abdomen etwas aufgetrieben. Etwas rechts vom Nabel eine senkrecht von oben nach unten verlaufende, 12 cm lange, frische Operationswunde, die mit Knopfnähten vereinigt und an ihrem unteren Ende drainiert ist. Keine Ödeme. Subkutanes Fett an Brust und Bauch sehr spärlich. Pektoralis schwach, von guter Farbe und Transparenz. Zwerchfell: rechts 3. I. C. Raum, links 4. I.-C. Raum. Die Leber überragt den Rippenbogen nicht. Magen ziemlich stark gefüllt, etwas tiefstehend. Omentum majus von mittlerem Fettgehalt, bedeckt die Därme nur wenig, ein Zipfel ist in der rechten Fossa iliaca und ein anderer im linken Hypochondrium adhärent. Die Dünndärme stark gebläht und gefüllt, zum Teil miteinander leicht löslich verklebt, auf der Serosa zahlreiche, fibrinöse, fetzige Auflagerungen, Serosa nach dem Abstreifen matt, stellenweise stark injiziert. An verschiedenen Stellen sieht man auf der Serosa kleine rundliche, 1—2 mm große, trübe Herde; aber nirgends deutliche Knötchen.

Das Coecum ebenfalls stark gebläht, Appendix lang und dick, in die Bauchwunde eingenäht und nach außen drainiert. 4 cm von der Valvula Bauhini entfernt zeigt sich das Colon ascendens fast vollkommen strikturiert und fest fixiert; in der Tiefe an der Befestigungsstelle des Col. asc. ein rundlicher Knoten fühlbar. Von der strikturierten Stelle aus ziehen narbige Bindegewebsstränge gegen das Mesenterium, im Mesenterium zahlreiche geschwellte Drüsen. Das Colon transversum, descendens und die Flexura sigmoidea gut kontrahiert. Das Peritoneum parietale mit Fibrinfetzen belegt. Von der Leber aus gehen einzelne bandförmige Adhäsionen gegen das Peritoneum parietale. Im Abdomen ca. 2—300 ccm einer geblbräunlichen, trüben, mit Fibrinflocken durchsetzten Flüssigkeit. Die Harnblase gut kontrahiert. Lungen: wenig kollabiert, rechts retrahiert. Linke Lunge frei, linke Pleurahöhle leer, rechte Lunge mit bandförmigen Adhäsionen, besonders vorn und gegen die Pleura diaphragmatica. Im Mediatinum anticum wenig Fettgewebe. Der Ductus thoracicus zart. Herzbeutel wenig vorliegend, in demselben einige ccm klaren Serums. Herz etwas klein, 130 g, links gut kontrahiert, rechts die Konsistenz etwas herabgesetzt, die Spitze vom linken Ventrikel gebildet. Venöse Ostien für 2 Finger gerade durchgängig, arterielle Ostien suffizient. Mitralis am freien Rande ziemlich verdickt, auf der Ventrikelseite des langen Mitralsegels eine bis ½ cm breite, gelbe, trübe Verdickung des Endokards. Aortenklappen zart, linker Vorhof und Ventrikel nicht erweitert. Trabekel und Papillarmuskel kräftig. Aorta ascend. mit einem Umfang von 4,5 cm, Intima über dem Sinus Valsalvae fleckweise leicht getrübt, sonst zart, Tircuspidalis zart; rechter Vorhof und Ventrikel nicht erweitert, Trabekel und Papillarmuskel kräftig, Pulmonalklappen zart; Wanddicke links 10—11 mm, rechts 3—4 mm. Myokard von guter Farbe und Transparenz; Foramen ovale geschlossen. Coronararterien zart. Zunge mit geringem, graubraunem Belag; Balgdrüsen des Zungengrundes etwas groß, a. S. ohne B.; Tonsillae palatinae kräftig, a. S. ohne Veränderung. Weicher Gaumen, Uvula, Pharynx ohne Besonderheiten. Die Schleimhaut des Ösophagus leicht gallig verfärbt, besonders in den unteren Partien, sonst ohne Veränderungen. Larynx ohne Besonderheiten. Trachea mit etwas bräunlich-gelbem Schleim, die Schleimhaut leicht injiziert. Die Thyreoidea nicht vergrößert, ohne Knoten, mäßig bluthaltig. Die Aorta thoracica mit einem Umfang von 3,5 cm., die Intima zart. Die Cervikaldrüsen nicht geschwellt, a. S. ohne B. Linke Lunge etwas voluminös, überall gut lufthaltig, Pleura glatt und glänzend, a. S. im Ober- wie im Unterlappen das Gewebe graurot, etwas trocken, von gutem Luftgehalt, überall glatt und glänzend; abstreifen läßt sich wenig schaumige, rote, klare Flüssigkeit. Bronchialdrüsen anthrakotisch. Die rechte Lunge auch ziemlich groß, überall von gutem Luftgehalt, Pleura mit dünnen, bindegewebigen Adhäsionen, besonders auf der Vorderseite des Ober- und Unterlappens. A. S. ist das Gewebe überall wie links. Die Bronchien wie links. Pulmonalgefäße zart. Die rechtsseitigen Bronchialdrüsen mit zahlreichen 1—2 mm großen, zum Teil verkästen, zum Teil gut transparenten Knötchen durchsetzt. Milz etwas groß, Gewicht 192 g, Kapsel mit ziemlich starken, bindegewebigen Verdickungen. A. S. Pulpa braunrot, etwas derb, Follikel deutlich, Trabekel nicht verbreitert. Linke

Nebenniere kräftig, Rinde fettreich, Marksubstanz gut entwickelt. Linke Niere: Kapsel gut abziehbar, Oberfläche glatt, gut bluthaltig, A. S. Rinde 6—7 mm breit, Transparenz und Blutgehalt gut. Brüchigkeit normal. Nierenbecken o. B. Rechte Nebenniere und Niere wie links. Gewicht beider Nieren 165 g. Vena cava inf. mit flüssigem Blut, die Wandung o. B. Im Magen ziemlich viel dünnflüssiger, hellbrauner Inhalt, Schleimhaut gallig verfärbt, sonst o. B.; Duodenum etwas gallig verfärbt; Ductus choledochus durchgängig. Leber ziemlich groß, Gewicht 870 g, Oberfläche mit einzelnen bindegewebigen Adhäsionen gegen das Zwerchfell hin, a. S. acinöse Zeichnung etwas undeutlich, Centra zum Teil konfluierend, Peripherie trübe, *Glisson*sche Scheiden nicht verbreitert, Konsistenz und Blutgehalt gut. Gallenblase mit reichlich schwarzer Galle, Wand o. B. Aorta abdominalis mit einem mittleren Umfang von 3 cm, Intima zart. Mesenterial- und Beinarterien zart. In den Beinvenen etwas flüssiges Blut. Pankreas o. B. Mesenterialdrüsen ziemlich stark vergrößert, bis auf 1 cm, markig geschwellt. Die Inguinal- und ebenso die Retroperitonealdrüsen ziemlich groß, nirgends verkäst. In der Harnblase wenig klarer Urin, Schleimhaut o. B. Prostata nicht vergrößert; Samenblasen, Hoden und Nebenhoden ohne Veränderungen.

Die Untersuchung des Darms ergibt folgende Verhältnisse (ich benutze bei der Beschreibung zum Teil den bei der Autopsie erhobenen Befund, zum Teil erweitere ich denselben an Hand des in 96 proz. Formolspiritus aufbewahrten Präparates) der hiesigen pathologisch-anatomischen Sammlung.

Im Dünndarm ist reichlich dünnflüssiger, übelriechender Kot, im Dickdarm in dessen unteren Partien wenig geballte Fäzes. Am ganzen Dünndarm findet man unregelmäßig zerstreut, bald gegen den Mesenterialansatz hin, bald demselben gegenüberliegend, im ganzen ca. 40 subseröse, flache Verdickungen. Einzelne derselben sind rund, die meisten sind längsoval, 6 mm lang, ca. 4 mm breit und 1—2 mm hoch. A. S. durch diese Verdickungen erkennt man, daß dieselben meist rein subserös liegen, und daß die Muscularis an den meisten Stellen von ihnen nicht betroffen wird. Erreichen die Tumoren etwas größere Dimensionen, so treten zum Teil etwas andere Bilder auf: die Serosa ist vielfach nur sehr wenig nach außen vorgewölbt, zum Teil erkennt man im Zentrum des Knotens eine leichte, trichterförmige Vertiefung der Serosa., A. S. durch die größeren Tumoren sieht man, daß die Muscularis, die vielfach verdickt ist, häufig hufeisenförmig umgebogen erscheint mit Konvexität nach dem Darmlumen zu. Die Mucosa des Dünndarmes zeigt durchweg guten Blutgehalt. Die *Peyer*schen Plaques sind ziemlich groß und zeigen an einzelnen Stellen kleine, oberflächliche Ulzerationen. Selten findet man auch in der übrigen Mucosa des Ileums unregelmäßige, meist seichte Geschwüre,

die typischen Dehnungsgeschwüren entsprechen. Im unteren Teil des Ileums begegnet man außerdem hie und da kleinen, oberflächlichen Schleimhautblutungen. Im untersten Teile des Jejunums findet sich weit ins Lumen vorspringend ein 2 cm langer, 1,2 cm breiter und 1,4 cm dicker Knoten, über dem die Schleimhaut nicht verschieblich ist. Die Serosa ist im Zentrum des Knotens narbig eingezogen; a. S. erkennt man ein analoges Verhalten der Muscularis, wie es kurz vorher hervorgehoben worden ist, nur für die Verhältnisse hier besonders deutlich ausgesprochen. Die Muscularis, die stellenweise von kleinen, weißlichen Zügen durchsetzt ist, zeigt im Bereiche des Knotens eine sehr starke, hufeisenförmige Krümmung mit Konvexität nach innen. Der Raum zwischen den beiden Schenkeln des Hufeisens wird von derbem subserösem, weißlichem Bindegewebe eingenommen. Die Submucosa erreicht im Bereiche des Knotens eine mittlere Dicke von 4—5 mm. — Die Valvula Bauhini zeigt außer starker Dehnung keine Veränderung. Im Coecum wenig dünnflüssiger, übelriechender Inhalt. Zirka 4 cm unterhalb der Valv. Bauh. stößt man auf eine hochgradige Stenose, durch welche eine etwas dickere Sonde eben noch durchgeführt werden kann. Die Stenose ist bedingt durch einen die ganze Zirkumferenz einnehmenden Tumor, der ca. 1—1,5 cm ins Lumen vorspringt und der im Mittel 2 cm Länge aufweist. Im Zentrum des Knotens findet sich ein unregelmäßiges Ulcus, während der Rand des Tumors stark wallartig erhaben erscheint. Auf einem Längsschnitt durch die Geschwulst wird der Wall hauptsächlich von verdickter Submucosa gebildet. Die Mucosa hört an den meisten Stellen auf der Höhe des Walles auf, die Muscularis, die coecalwärts zum Teil fast um die Hälfte verdickt erscheint, biegt an den meisten Stellen im Bereiche des wallartigen Tumorrandes scharfwinklig in denselben um und verliert sich dann ziemlich rasch im weißlichen Tumorgewebe. Die Serosa ist über dem Tumor narbig verdickt und teilweise eingezogen, der Grund des Ulcus wird größtenteils von dieser narbig verdickten weißlichen Serosa gebildet. Vom Tumor läßt sich auf der Schnittfläche wenig trüber Saft abstreifen. Im übrigen Dickdarm zeigt die Schleimhaut keine Besonderheiten; die Lymphfollikel weisen mittlere Größe auf.

Die Sektion von Schädel und Gehirn ergibt keine Besonderheiten.

Die *Wassermann*sche Reaktion hatte ein negatives Resultat.

Die Autopsie ergibt als hauptsächlichstes Resultat eine be-

ginnende diffuse Peritonitis, einen großen, geschwürigen Tumor im Colon ascendens und eine Reihe größerer und kleinerer Tumoren im Dünndarm. Daneben findet sich im Ileum eine Reihe seichter Geschwüre in und neben den *Peyer*schen Plaques, welche schon ihrem makroskopischen Verhalten nach als Dehnungsgeschwüre aufzufassen sind. Die weitere Autopsie weist außer einer geringgradigen Verkäsung der rechtsseitigen Bronchialdrüsen, einer mäßigen Verfettung der Leber und etwas Atherom in der Aorta ascendens und der Mitralklappe keine nennenswerten Besonderheiten auf.

Fast sämtliche Organe wurden in Formol fixiert, von den meisten Organen wurden Gefrierschnitte angefertigt, eine Reihe der Dünndarmknoten und Stücke des großen Tumors im Colon ascendens wurden in Celloidin eingebettet. Ein größerer Dünndarmknoten wurde nach vorhergehender Fixierung in Formol mit Hämalaun durchgefärbt, in Celloidin eingebettet und nach der *Langhans*schen Methode auf engen Stufenschnitten untersucht. Die Schnitte wurden gefärbt mit Hämalaun-Eosin, nach *van Gieson* und nach der *Weigert*schen Elastinmethode. Ferner wurde eine Reihe von Schnitten zur Darstellung des Fettes mit Sudan behandelt.

Die mikroskopische Untersuchung ergibt folgende Resultate:

1. *Tumor im Colon ascendens.* Bei Betrachtung mit Lupe erkennt man, dem makroskopischen Befunde entsprechend, in der Peripherie des Knotens einen großen Wall. Die Schleimhaut hört in den meisten Schnitten ziemlich scharf auf der Höhe des Walles auf. Die Muscularis, die coecalwärts, namentlich im Bereiche des Circularis, deutlich verdickt ist, schneidet in völliger Übereinstimmung mit dem makroskopischen Befunde zum Teil im Wall scharf ab, zum Teil biegt sie nach außen etwas um, um dann aber recht bald von Tumormaterial völlig unterbrochen zu werden. Das Zentrum des großen Knotens ist ausgedehnt ulzeriert; der Grund des Ulcus wird gebildet von Bindegewebe der Subserosa, in dem reichlich Tumormaterial liegt. Die Geschwulst selbst stellt sich bei der mikroskopischen Untersuchung an weitaus den meisten Stellen als typisches Carcinoma cylindrocellulare dar. Man sieht in allen Wandschichten, besonders in der auf 2—2,5 cm verdickten Subserosa unregelmäßig angeordnete, vielfach netzförmig zusammenhängende, drüsenschlauchförmige Bildungen mit einem ein-, seltener mehrschichtigen, etwas unregelmäßigen zylindrischen Epithel, in welchem die Kerne bald basal-, bald mehr

lumenwärts angeordnet sind. In einzelnen Drüsenschläuchen sind die Zellen vielfach desquamiert, zum Teil nekrotisch. An einzelnen, ganz unregelmäßig im Tumorgewebe zerstreuten Stellen



Fig. 1.
Tumor im Colon ascendens: Lupenvergrößerung.
Färbung mit Hämalaun-Eosin.
Man erkennt hier auf dem Schnitte durch den peripheren Wall des Tumors einen typischen Zylinderzellkrebs, der an einzelnen Stellen gallertige Umwandlung zeigt und der alle Wandschichten und das umliegende Fett- und Bindegewebe durchsetzt.

begegnet man dem Bilde eines typischen Kolloidkrebses; die Drüsenschläuche sind daselbst vielfach stark erweitert, mit einer teils homogenen, teils fädigen Masse angefüllt, die im Hämalaun-Eosin-Präparat leicht bläulichen Ton aufweist. In einzelnen Alveolen sind die Krebszellen in toto in der schleimigen Masse aufgegangen,

in anderen erkennt man auf einer Seite noch hohes Zylinderepithel, das mehr und mehr abgeplattet wird und mehr und mehr in Schleimmasse sich umwandelt. Im Schleim zerstreut liegen an vielen Stellen typische Sternzellen, an anderen Stellen in geringer Zahl Siegelringzellen. Zwischen den Tumorsträngen liegt ein mäßig zellreiches fibrilläres Bindegewebe, das an einzelnen Stellen etwas hyalin umgewandelt ist. Im Bindegewebe zerstreut findet sich eine geringe Zahl von Lymphozyten. In der Muscularis, welche durch die Tumorstränge breit durchbrochen wird, werden die drüsenschlauchartigen Bildungen durch Züge glatter Muskulatur voneinander getrennt. In der Submucosa liegt stellen-

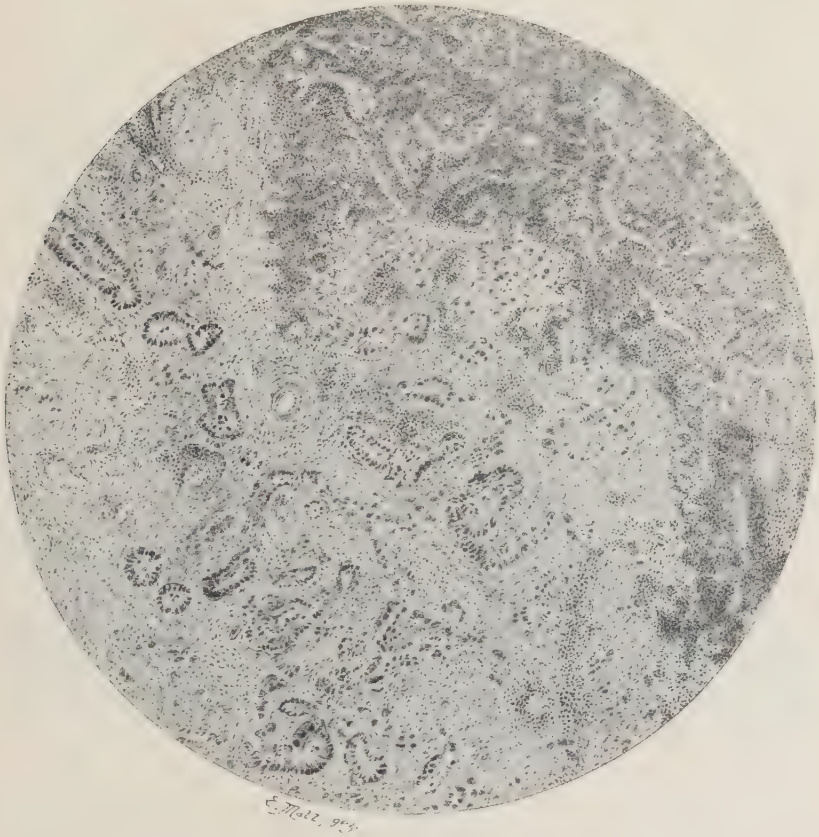

Fig. 2.

Metastase in einer Mesenteriallymphdrüse. Hämalaun - Eosin - Färbung. Leitz-Okular 1. Objektiv 3.

In der Lymphdrüse ausgedehnte Metastasen eines Zylinderzellkrebses. Das lymphadenoide Gewebe auf einen schmalen Saum reduziert.

weise auch etwas Fettgewebe. Das *van Gieson* Präparat zeigt dieselben Verhältnisse. Im *Weigert*schen Elastinpräparat erscheinen die elastischen Fasern der Subserosa vielfach von Tumormaterial durchbrochen, sonst sind keine nennenswerten Besonderheiten in demselben nachweisbar. In unmittelbarer Umgebung des Tumors im Colon ascendens finden sich mehrere 3—6 mm messende Lymphdrüsen. In einer etwas größeren Lymphdrüse mit einem Durchmesser von 6 mm sind zirka zwei Drittel von krebsigem Material eingenommen; man sieht hier ein ziemlich zellreiches Bindegewebe, in welchem reichlich teils drüsenschlauchartige, teils kolloid degenerierte Bildungen liegen. Das lymphadenoide Gewebe ist in diesem Tumorbezirk völlig zerstört.

2. *Großer Tumor im Jejunum.* Bei Lupenbetrachtung erkennt man, daß der Hauptteil des Tumors von der verdickten Submucosa gebildet wird, in der eine Reihe unregelmäßiger, drüsenschlauchartiger Bildungen sich nachweisen läßt. Schon bei bloßer Lupenvergrößerung fällt auf, daß sich namentlich im Zentrum des Knotens ganz auffallend lange, zum Teil ziemlich regelmäßig

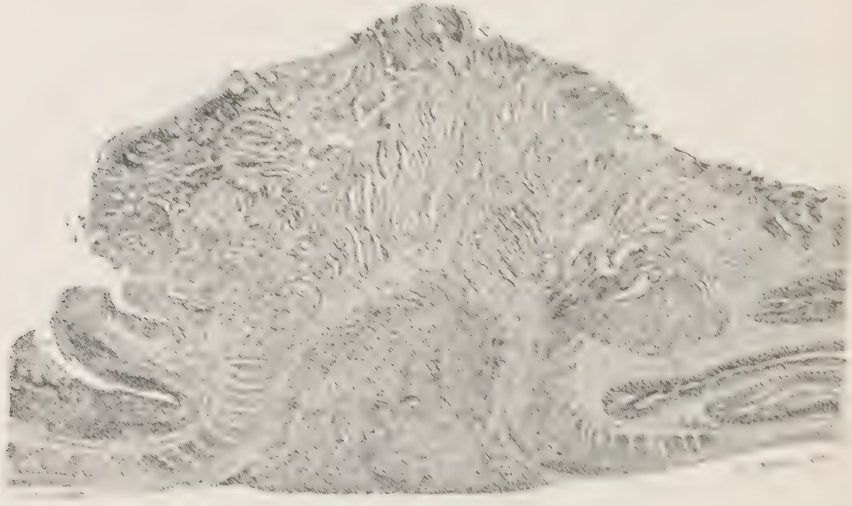

Fig. 3.

Knoten aus dem Jejunum. *Van Gieson*-Färbung. Lupenvergrößerung. Man erkennt die eigentümliche Umbiegung der Muscularis, die völlig derjenigen entspricht, die man bei multiplen primären Dünndarmkrebsen findet. In allen Wandschichten, besonders in der Submucosa, Zylinderzellkrebs, der in der Submucosa durch eine gewisse Regelmäßigkeit im Verlauf der drüsenschlauchförmigen Bildungen auffällt.

nebeneinander verlaufende, drüsenschlauchartige Bildungen finden, die von der Mucosa aus die ganze Dicke der Submucosa durchsetzen und bis in die Muscularis interna hineinreichen. Die Bündel der Muscularis interna werden dabei fächerförmig auseinandergedrängt. Die Mucosa zeigt an den meisten Stellen neben und besonders über dem Knoten weitgehende postmortale Veränderungen. Auf der Höhe des Knotens fehlt dieselbe vielfach völlig. Eine eigentümliche, schon bei der makroskopischen Beschreibung hervorgehobene Umbiegung der Muscularis mit Konvexität nach innen ist namentlich auch bei Betrachtung mit Lupe höchst auffallend. Die beigegebene Abbildung illustriert die Verhältnisse wohl ohne weiteres. Vom Rande des Knotens aus erhebt sich die Muscularis stellenweise unter geringer Verdickung allmählich in einem hufeisenförmigen Bogen. Auf der Kuppe des Bogens dringen besonders die oben erwähnten, auffallend langen, drüsenschlauchartigen Bildungen ein, so daß man unwillkürlich den Eindruck erhält, daß diese eigentümliche Verkrümmung zum Teil daraus resultiert, daß diese Zellschläuche die Muscularis aufsplittern und dadurch zum Teil, eventuell unter dem Auftreten abnormer Kontraktionszustände, diese Verbiegung bedingen. Auf der anderen Seite ist diese eigentümliche Umbiegung der Muscularis sicher mitbedingt durch eine starke Verdickung der Subserosa, welche den ganzen von der Muscularis freigelassenen Raum des Hufeisens ausfüllt und von sehr reichlichen, unregelmäßigen, drüsenschlauchähnlichen Bildungen durchsetzt wird. — Die mikroskopische Untersuchung der Schnitte durch diesen Knoten ergibt keine nennenswerten neuen Daten. Der postmortalen Alteration der Schleimhaut entsprechend fehlt das oberflächliche Zylinderepithel überall; die obersten Schichten der Mucosa und zum Teil auch die *Lieberkühn*schen Krypten zeigen infolge der postmortalen Einwirkung mangelhafte Färbung. In den unteren Partien der Mucosa und dann besonders in der Submucosa liegen reichlich unregelmäßige Drüsenschläuche mit ein- und mehrschichtigem Zylinderepithel, die nur selten etwas stärkere Erweiterung mit Schleimbildung aufweisen. Zwischen den drüsenschlauchförmigen Bildungen, welche, wie ich bereits beim Lupenbild hervorgehoben habe, manchmal auffallend lange Dimensionen erreichen, liegt mäßig zellreiches fibrilläres Bindegewebe, welchem einzelne Lymphozyten beigemengt sind. In einzelnen Drüsenschläuchen findet man reichlich desquamiertes, zum Teil nekrotisches Epithel. Die Muscularis circularis, die vielfach von

diffus zerstreuten Lymphozyten in geringer Zahl durchsetzt ist, wird in der oben beschriebenen Weise durch Tumorzellen aufgefasert. Die Muscularis externa ist vielfach ebenfalls von drüsenschlauchförmigen Tumorpartien durchsetzt, wobei die nach außen gelegenen Muskelbündel teilweise gegen die verdickte Subserosa umgebogen werden. In der Subserosa begegnet man im Knoten sehr reichlich drüsenschlauchartigen, unregelmäßigen Bildungen, welche durch ein mäßig zellreiches, fibrilläres Bindegewebe voneinander getrennt werden. Das *van Gieson*-Präparat läßt besonders mit Deutlichkeit erkennen, daß sowohl von der Muscularis mucosae als auch von der Muscularis externa einzelne Bündel durch das Vordringen des Zylinderzellkrebses abgespalten werden, daß aber sonst sich weder in der Submucosa noch in der Subserosa neben dem Bindegewebe Elemente glatter Muskulatur finden, die im Sinne eines Adenomyoms gedeutet werden könnten. Im Elastinpräparat zeigen die elastischen Fasern der Submucosa vielfache Unterbrechungen durch Tumorgewebe. Ein recht instruktives Bild für die Auffassung der eigentümlichen Umbiegung der Muscularis gibt das Verhalten der elastischen Fasern der Subserosa, die hier als stark verdickte Elemente den Bogen der Muscularis mitmachen, wobei sie allerdings häufig von dem vordringenden Tumor unterbrochen werden. Das Elastinpräparat läßt ferner mit aller Deutlichkeit erkennen, daß Tumorstränge zum Teil im Lumen von Venen liegen, deren Intima meist stark verdickt ist, und deren elastischer Ring an einzelnen Stellen etwas gelockert erscheint.

3. *Kleinere, in das Lumen des Ileums vorspringende Tumoren.* Ich kann mich hier bei der mikroskopischen Beschreibung außerordentlich kurz fassen, da wir hier ganz die analogen Verhältnisse haben, wie ich sie eben für den Jejunumknoten ausführte. Es liegt ebenfalls ein typischer Zylinderzellkrebs vor, der sich höchstens dadurch von dem Jejunumknoten unterscheidet, daß in der verdickten Subserosa etwas mehr kolloid degenerierte Partien beobachtet werden. Das *van Gieson*- und das Elastin-Präparat zeigen ebenfalls genau dieselben Bilder.

4. *Die subserösen, kleinen Knoten.* Bei diesen Geschwülstchen handelt es sich um typische Serosametastasen. Man sieht im verdickten, meist kernarmen Bindegewebe der Serosa eine Reihe unregelmäßiger, drüsenschlauchartiger Bildungen in unregelmäßig netzförmigem Zusammenhange, die vielfach gallertig umgewandelt sind.

Von verschiedenen Darmknoten wurden Gefrierschnitte angelegt und mit Sudan auf Fett untersucht. Manche Krebszellen zeigen eine Einlagerung feinster Fetttröpfchen; doppelte Lichtbrechnng konnte in denselben nicht nachgewiesen werden.

5. *Die Geschwüre des Dünndarms.* Man erkennt im Bereiche der Ulcera eine meist völlige Zerstörung der Mucosa und der Muscularis mucosae. Der Geschwürsgrund wird gewöhnlich gebildet von der stark entzündeten Submucosa, in der sehr reichiich diffus zerstreute Lymphozyten liegen. Dieselbe lymphozytäre Infiltration läßt sich auch in der obersten Schicht der Muscularis nachweisen. Im Elastinpräparat fehlen die elastischen Fasern der Submucosa im Bereiche des Ulcus so gut wie vollständig. Unter dem Rande des Geschwürs findet man vielfach einen eigentümlichen Haufen etwas verdickter, intensiv gefärbter, zum Teil verklumpter elastischer Fasern.

6. *Die mesenterialen Lymphdrüsen.* Dieselben zeigen mit Ausnahme der bereits bei der Schilderung des Knotens im Colon ascend. hervorgehobenen krebsigen Drüse das Bild markiger Schwellung. Die Lymphsinus sind meist weit und mit Endothelzellen und Lymphozyten angefüllt. Manche Endothelien sind reichlich mit feinsten Fetttropfen beladen.

7. Die mikroskopische Untersuchung der *Leber* ergibt außer mäßiger Verfettung keine Besonderheiten. Die *Nieren* erweisen sich mikroskopisch unverändert. In der *Schilddrüse* sieht man hier und da geringe Verfettung des Follikelepithels, sonst sind die Verhältnisse normal. Die rechtsseitigen *Bronchialdrüsen* zeigen mikroskopisch typische Tuberkulose mit ausgedehnter Verkäsung.

Wenn wir die gewonnenen Resultate noch einmal kurz überblicken, so kann man den Befund folgendermaßen resümieren: Bei einem 13 jährigen Knaben, bei dem schon vor 4 Jahren Symptome seitens des Abdomens auftraten, die klinisch an die Möglichkeit einer tuberkulösen Peritonitis denken ließen, entwickelt sich kurz vor dem Exitus letalis ein Ileus, der durch eine Appendikostomie nicht gehoben wird. Die Autopsie ergibt als völlig unerwarteten Befund eine Reihe von Darmtumoren, von denen der größte im Colon ascendens liegt. Daneben findet man im Ileum und im Jejunum eine große Zahl, ca. 40, kleinerer und größerer Knoten. Einzelne größere Knoten springen stärker ins Lumen des Dünndarms vor. Die kleinsten, vielfach nur wenige Millimeter messenden Knoten sind ganz auf die Serosa beschränkt. Der größte

Tumor im Colon ascendens entspricht in seinem mikroskopischen Aussehen vollständig einem gewöhnlichen primären Dickdarmkarzinom. Er weist die Tendenz zu zirkulärem Wachstum auf, seine Ränder sind wallartig erhoben, und im Zentrum findet sich eine ausgedehnte Ulzeration. Durch den Tumor ist eine starke Stenosierung des Lumens zustande gekommen, so daß eben noch eine dickere Sonde durchgeführt werden kann. Die Stenosierung führt zum Ileus, der schon längere Zeit bestanden haben muß, wie aus den reichlichen Dehnungsgeschwüren im Dünndarm resultiert.

Die kleineren Serosaknötchen entsprechen in ihrem makro- und mikroskopischen Verhalten völlig gewöhnlichen Serosametastasen. Im Bereiche der etwas größeren Knoten tritt auf der Schnittfläche ein ganz merkwürdiges Bild auf, das namentlich durch die eigentümliche Umbiegung der Muscularis charakterisiert wird. Dieses Bild ist auch in dem größten Dünndarmknoten im Jejunum nachweisbar. In den größeren Knoten wird der Hauptteil der Geschwulst durch die stark verdickte und von Tumormassen durchsetzte Submucosa gebildet. Über den größeren Tumoren im Dünndarm fehlt manchenorts die Mucosa. Die Schleimhaut zeigt überhaupt schon ziemlich starke, postmortale Veränderungen. Bevor ich auf den mikroskopischen Befund eingehe, seien noch als übrige nennenswerte Autopsiebefunde hervorgehoben eine starke markige Schwellung der Mesenteriallymphdrüsen, eine käsige Tuberkulose in den rechtsseitigen Bronchialdrüsen, eine mäßige Leberverfettung und eine geringe Atheromatose im Anfangsteil der Aorta ascendens und im langen Mitralsegel.

Die mikroskopische Untersuchung der Darmgeschwülste ergibt ein außerordentlich einfaches Bild; es handelt sich in allen Knoten um einen typischen Zylinderzellkrebs, der namentlich im Knoten im Colon ascendens an manchen Stellen das Bild eines Gallertkrebses aufweist. In den Dünndarmknoten sind gallertige Partien bedeutend seltener ausgesprochen. An der krebsigen Natur der Tumoren ist dem histologischen Bilde nach nicht zu zweifeln. Wenn ein Zweifel existieren könnte, so würde dieser sofort gehoben durch den Befund einer ziemlich ausgedehnten krebsigen Metastase in einer regionären Lymphdrüse hinter dem Tumor des Colon ascendens.

Was nun die Frage betrifft, ob wir es hier bei den multiplen Knoten im Dünn- und Dickdarm um einen Haupttumor im Colon ascend. mit multiplen Metastasen im Dünndarm oder um multiple

primäre Darmtumoren zu tun haben, so sind hier folgende Überlegungen maßgebend: Die multiplen, subserösen Knötchen sind ohne weiteres als Metastasen charakterisiert. Die größeren Dünndarmknoten, die besonders gebildet werden durch eine Verdickung der Submucosa, sehen hingegen völlig gleich aus wie primäre Dünndarmkrebse. Ich bin in meiner Beschreibung nirgends näher auf die Beziehungen zwischen den drüsenschlauchartigen Bildungen des Karzinoms und dem Epithel der *Lieberkühn*schen Krypten eingegangen, weil ich nicht über kontinuierliche Schnittserien verfügte, und weil gerade diese Frage schon in der ersten Arbeit von *Burckhardt* aus dem hiesigen Institut ausführlich besprochen worden ist. Ich fand an vielen Stellen Bilder, die im Sinne eines Zusammenhanges mit den *Lieberkühn*schen Krypten verwertet werden können, wobei natürlich auf den einzelnen Stufenschnitten nicht entschieden werden konnte, ob es sich um einen primären oder erst sekundären Zusammenhang handelt. Ich glaube, in Berücksichtigung des makro- und mikroskopischen Befundes mit Bestimmtheit *multiple primäre Darmtumoren* annehmen zu dürfen, wobei der Tumor im Colon ascend. die größten Dimensionen erreichte und auch zu einer regionären Lymphdrüsenmetastase führte. Es ist nun außerordentlich interessant, daß der makroskopische Befund der Dünndarmknoten vollkommen dem entspricht, wie man ihn bei den gewöhnlichen multiplen Dünndarmkrebsen findet. Man sieht die eigentümliche Einziehung der Serosa, man findet die hufeisenförmige Verbiegung der Muscularis und beobachtet mikroskopisch die eigentümliche Aufsplitterung der Muscularis. Es sind teilweise Bilder, wie sie erst kürzlich *R. de Josselin de Jong*[1]) in seiner interessanten Beobachtung subseröser Adenomyomatose des Dünndarms zur Darstellung gebracht hat. Hervorheben möchte ich, daß mein Fall nirgends Anhaltspunkte für die Annahme einer primären Polyposis intestini brachte. Wir stehen hier vor der eigentümlichen Beobachtung, daß bei einem 13 jährigen Knaben multiple Darmtumoren zur Ausbildung kommen, die makroskopisch fast völlig den gewöhnlichen multiplen Dünndarmtumoren entsprechen, welche sonst, wie die bis jetzt ziemlich stark angewachsene Literatur zeigt, fast nur bei alten Leuten vorkommen. Auf die Verhältnisse des Appendixkarzinoms gehe ich an dieser Stelle nicht ein, sondern verweise auch in dieser

---

[1]) Dr. *R. de Josselin de Jong*, Subseröse Adenomyomatose des Dünndarms. Virchows Arch. Bd. 211. H. 1. 1913.

Beziehung auf die *Burckhardt*schen Mitteilungen. Bei den multiplen Dünndarmtumoren der älteren Leute stoßen wir auf Bildungen, die mikroskopisch mehr undifferenzierten Krebsen entsprechen, während wir hier bei diesem 13 jährigen Knaben bei sonst fast analogen makroskopischen Verhältnissen den hochdifferenzierten Typus des Carcinoma cylindrocellulare colloides beobachten. In dieser Beziehung verlangt der vorliegende Fall, wie schon eingangs betont wurde, mehr als kasuistisches Interesse, weil er meiner Ansicht nach im Sinne derjenigen Autoren verwertet werden muß, die in den multiplen Dünndarmtumoren krebsige Bildungen sehen wollen, die allerdings in ihrem biologischen Verhalten und zum Teil auch in ihrem Aufbau von den gewöhnlichen Darmkarzinomen etwas abweichen.

Anmerkung: Der Verfasser ist in der vorliegenden Arbeit nicht näher auf die Ausführungen von *Saltykow* eingegangen. *Saltykow* hat versucht, die multiplen Dünndarmkarzinome von den eigentlichen Karzinomen ganz zu trennen und sie auf die *Langerhans*schen Inseln des Pankreas zurückzuführen. Ich kann mich durch die Mitteilungen von *Saltykow* von dieser Genese nicht überzeugen, sondern halte an der Ansicht, die ich in beiden Arbeiten von *J. L. Burckhardt* verfocht, fest, daß hier histologisch sichere Krebsbildungen vorliegen, die sich nur in gewissen biologischen Beziehungen von gewöhnlichen Karzinomen unterscheiden. *Hedinger.*